



**DECIZIE nr. 5.15/15
din 03.09.2020**

Cu privire la acordarea ajutorului
material din Fondul de rezervă

În conformitate cu art. 14 (2), literele n, y, al Legii Republicii Moldova nr. 436-XVI din 28.12.2006 privind administrația publică locală; Regulamentul Fondului de Rezervă al Primăriei Cojușna, aprobat prin decizia Consiliului sătesc Cojușna nr. 11.2 din 10.09.2008, în scopul acordării asistenței sociale populației, examinând cererile locuitorilor s. Cojușna, precum și propunerile primarului, dlui Crăciun Igor, referitor la acordarea ajutoarelor materiale unice, în legătură cu diferite probleme familiale.

Consiliul sătesc DECIDE:

1. Se acordă ajutor material, din Fondul de rezervă (1070.9012.00291), în sumă de [REDACTED] lei, cet. [REDACTED] [REDACTED] locuitor al s. Cojușna, r-nul Strășeni, pensionar, din categoria familiilor social vulnerabile
 - art. 272600 (ajutoare bănești) – [REDACTED] lei.
2. Se acordă ajutor material, din Fondul de rezervă (1070.9012.00291), în sumă de [REDACTED] lei, cet. [REDACTED] [REDACTED] locuitoare a s. Cojușna, r-nul Strășeni, angajată în calitate de [REDACTED] [REDACTED], din categoria familiilor social vulnerabile
 - art. 272600 (ajutoare bănești) – [REDACTED].
3. Controlul asupra executării prezentei decizii se pune în seama contabilului, Dna Margareta Bivol.
4. Prezenta decizie intră în vigoare la data includerii în Registrul de stat al actelor locale.

Președinte al ședinței consiliului

Secretar al consiliului



Ion Storceac

Svetlana Fulga

NOTĂ INFORMATIVĂ
la proiectul deciziei Consiliului sătesc Cojușna
nr. 5.15/15 din 03.09.2020

Cu privire la acordarea ajutorului material din Fondul de rezervă

1. Denumirea autorului și, după caz, a participanților la elaborarea proiectului.
Contabil-șef, Bivol Margareta; specialist, Diana Poiată
2. Condițiile ce au impus elaborarea proiectului de act normativ și finalitățile urmărite.
Necesitatea elaborării proiectului de decizie este alocarea mijloacelor financiare în baza demersurilor parvenite. Acest proiect de decizie a fost elaborat în conformitate cu art. 14 (2), literele n, y, al Legii Republicii Moldova nr. 436-XVI din 28.12.2006 privind administrația publică locală; Regulamentul Fondului de Rezervă al Primăriei Cojușna, aprobat prin decizia Consiliului sătesc Cojușna nr. 11.2 din 10.09.2008.
3. Principalele prevederi ale proiectului și evidențierea elementelor noi (expunerea problemelor abordate).
Principala prevedere a proiectului de decizie privind alocarea mijloacelor finanțelor conține sumele alocate și destinatarii, precum și destinația mijloacelor financiare, sursele de finanțare.
4. Fundamentarea economico-financiară.
Implementarea proiectului de decizie cu privire la alocarea mijloacelor financiare, presupune alocarea mijloacelor financiare în limita bugetului local, aprobat pentru anul 2020. Astfel, se constată că implementarea proiectului va realiza finalitatea prevăzută.
5. Modul de încorporare a actului în cadrul normativ în vigoare.
Proiectul se încorporează în sistemul actelor normative.
6. Avizarea și consultarea publică a proiectului
În scopul respectării prevederilor Legii nr. 239-XVI din 13 noiembrie 2008 privind transparența în procesul decizional, anunțul privind inițierea procesului de elaborare a proiectului dat este plasat pe pagina web a Primăriei Cojușna www.cojusna.md
7. Consultările expertizei anticorupție.
În temeiul art. 35 din Legea nr. 100/2017 cu privire la actele normative, art. 28 alin. (3) din Legea integrității nr. 82/2017, proiectul a fost supus expertizei anticorupție de către autor. Proiectul de decizie corespunde normele juridice și exclude orice element care ar favoriza corupția.
8. Constatările expertizei juridice
În temeiul art. 37 din Legea nr. 100 din 22 decembrie 2017 cu privire la actele normative, proiectul a fost expus expertizei juridice. Structura și conținutul actului corespund normelor de tehnică legislativă.

Contabil-șef

M. Bivol

Bivol Margareta

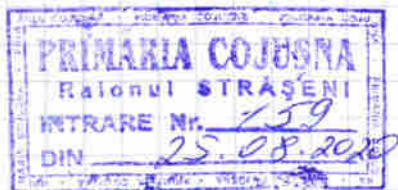Către primăria. Cojoceni
dom. Crăciun T.
de la loc s. Cojoceni

Cerere.

Eu, subsemnatul
a/n

Rog să-mi acordați un
ajutor material din motiv de
sănătate, am fost operat.
și în urma intervenției chirurgice
situația s-a agravat și nu
dispun de surse financiare
Anexez extract medical

24-08-2020



BULETIN de Rezultate

10:05 13 Jul 2020 20
ora data recoltarii ora data receptionarii
время дата набора время дата приема

Numele, prenumele _____ Virsta 66 Ani
Фамилия, имя, отчество _____ Возраст
Numar de identificare _____ Nr.politei de asigurare _____
Идентификационный номер _____ № страхового полиса
Institutia IMSP Institutul Oncologic sectia Tumori Cap si Git salonul Salon 1
Учреждение _____ отделение _____ палата
Sectorul CMF (CS) _____ Nr.fisei medicale _____
Участок ЦСВ (ЦЗ) _____ № медицинской карты _____

ANATOMIE PATOLOGICA (MANUAL ANATOMIE PATOLOGICA)


Examen histopatologic

ANALIZE	REZULTATE
Numar de bucatele	7
Blocuri	4
Metoda de colorare	H&E
Descriere macroscopica	Glанда teroіda lobul drept 6x2,8x1,3cm pe sectiune o formatiune bine delimitata 1 cm in diametru culoare suriu rosietica. Lobul sting 4,5x2,5x1,8cm pe sectiune consistenta moale elastica culoare rosietica I-lobul drept-4 II-lobul sting-3 fara arhiva. MEDIC-SCLIFOS FELCER LABORANT-FINETI
Descriere microscopica si concluzia histopatologic	Adenom macrofolicular coloido-chistic cu rara hiperplazia simpla a epiteliului al lobului tiroidian drept. Parenchimul tiroidian lobului sting este de structura histologica obisnuita cu rareori formare de foliculi limfoizi.

Validat de : OLGA IVAN SCLIFOS la data si ora: 21/07/2020 15:10

Medic Anatomo-patolog
Data eliberarii rezultatului
Дата выдачи результата

CORNELIU DUMITRU COJOCARU



BULETIN de Rezultate

Результаты анализа

12:40 10 Jul 2020 09:50 10 Jul 2020
ora data recoltarii ora data receptionarii
время дата набора время дата приема

Numele, prenumele _____ **Virsta** 66 Ani
Фамилия, имя, отчество Возраст
Numar de identificare _____ **Nr. politei de asigurare** _____
Идентификационный номер № страхового полиса
Institutia IMSP Institutul Oncologic **sectia** Tumori Cap si Git **salonul** Salon 1
Учреждение отделение палата
Sectorul CMF (CS) _____ **Nr. fisei medicale** _____
Участок ЦСВ (ЦЗ) № медицинской карты

IMUNOLOGIE (MANUAL IMUNOLOGIE)		
ANALIZE	REZULTATE	Interval biologic de referinta - UM - Tipul probei
P.T.1 (parat hormon)		
Validat de : ANELIA IOAN SUCEVEANU		
13/07/2020 14:51		

Medic de laborator _____
Sef de laborator _____
Data eliberarii rezultatului _____
Дата выдачи результата

CORNELIU DUMITRU COJOCARU

denumirea instituției
наименование учреждения

TRIMITERE-EXTRAS*
НАПРАВЛЕНИЕ-ВЫПИСКА

la _____
в _____
denumirea și adresa instituției unde se trimite
наименование и адрес учреждения, куда направляется

1. Numele, prenumele bolnavului _____
Фамилия, имя, отчество больного

Număr de identificare _____
Идентификационный номер

2. Data nașterii _____
Дата рождения

3. Adresa la domiciliu _____
Домашний адрес

4. Locul de muncă (funcția), studii _____
Место работы (должность), учебы

5. Data: a) de ambulatoriu: afecțiunii _____
Дата: по амбулатории: заболевания

trimiterii: la consultație, investigație, în staționar (a specifica)
направления: на консультацию, исследование, в стационар (подчеркнуть)

b) de staționar: internării _____ 10/07/2020
по стационару: поступления

externării (decesului) _____ 22/07/2020
выбытия (смерти)

6. Diagnosticul complet (afecțiunea de bază, complicații concomitente)
Полный диагноз (основное заболевание, сопутствующее осложнение)

Tumora benigna a glandei tiroide (D34)

Adenom gl tiroide dreapta pe fon de adenomatoza nodulara difuza a gl tiroide

**Tumora maligna cap, fata, gat - Tumoare metastatica regiunea cervicala C3-C6 de origine canceroasa
conform datelor radiologice confirmate (C760)**

**Tumora paratiroida cu evolutie imprezibila si necunoscuta - Suspiciu la adenom a gl/paratiroide
conform analizelor sangvine (D442)**

**Tumora maligna colonul descendent - Tumoarea maligna a colon descendent Stare postoperatorie
2005 La IMSP Spitalul Republican (C186)**

7. Anamneza pe scurt, investigații diagnostice, tratamentul efectuat, evoluția bolii, starea sănătății la trimitere,
la externare
Краткий анамнез, диагностические исследования, проведенное лечение, течение болезни, состояние
при направлении, при выписке

Explorările clinice si paraclinice:

Alte proceduri noninvazive: - Evaluarea anestezica preoperatorie de rutina , Data efectuării

10/07/2020, Concluzie:

Consultatia specialistului

Medic ATI Badan

Consult I 10.07.20

Starea generala: satisfacatoare. Evolutia: stabila

Acuze: La patologia de baza. Constienta. Clara, Adecvata orientata temporo-spatial. Reflexe

patologice: abs. Tegumente pale curate. Edeme periferice abs. Respiratia spontana Fr 14

Auscultatia pulmonilor murmur vezicular bilateral.

TA 140/80 mm Hg. FCC78-90b/min. Zgomote cardiace: ritmice atenuate.

Abdomenul suplu. Greata, voma-abs.

Diureza prezenta.

Alergie nu are

Recomadari: Indicatiile medicului curant concordante.

Concomitente: HTA gr II ICINYHA. Colecistopancreatita cronica in remisie.

Consult II 13.07.2020

Medic anesteziolog

Starea generala satisfacatoare, fara dinamica negativa. La moment TA-145/70 mm Gh. Ps 86,

Respiratia spontana, in pulmonii murmur vezicular bilateral, Fr 15. Pacienta a primit o cura de

tratament preoperator cu efect pozitiv,

Se preconizeaza- TIVA + VAP, Risc anestezic ASA III

Data 13/07/20

Conferinta matinala in comun cu sefi sectiilor, medicii sectiilor ATI,

Decizia conferintei: Riscul anestezic apreciat corect. Planul anesteziei aprobat.

m/c Badan

Investigatii de laborator clinic si bacteriologic:

Data	Investigatii
10/07/2020 12:40	PTH (parat hormon): <u>47.5</u> pg/dl;
13/07/2020 10:05	<u>Examen histopatologic</u> (Numar de bucatele: <u>7</u> , Blocuri: <u>4</u> , Metoda de colorare: <u>H&E</u> , Descriere macroscopica: <u>Glanda teroida lobul drept 6x2,8x1,3cm pe sectiune o formatiune bine delimitata 1 cm in diametru culoare suriu rosietica. Lobul sting 4,5x2,5x1,8cm pe sectiune consistenta moale elastica culoare rosietica I-lobul drept-4 II-lobul sting-3 fara arhiva.</u> <u>MEDIC-SCLIFOS FELCER LABORANT- FINETI</u> , Descriere microscopica si concluzia histopatologic: <u>Adenom macrofolicular coloido-chistic cu rara hiperplazia simpla a epitelului al lobului tiroidian drept. Parenchimul tiroidian lobului sting este de structura histologica obisnuita cu rareori formare de foliculi limfoizi.</u>);
20/07/2020 08:27	<u>ALAT:37.4</u> U/L; <u>Albumina: g/l [NU AVEM REAGENT]</u> ; <u>Amilaza:50.9</u> U/L; <u>ASAT:39.2</u> U/L; <u>Bilirubina</u> (Bilirubina totala: <u>31.5</u> mcmol/l, Bilirubina directa: <u>10.0</u> mcmol/l, Bilirubina indirecta: <u>21.5</u> mcmol/l); <u>Creatinina:168.5</u> mcmol/l; <u>Fosfataza alcalina:249.2</u> U/L; <u>Glukoza:4.9</u> mmol/l; <u>Proteine totale:65.7</u> g/l; <u>Uree:4.3</u> mmol/l; <u>Hemoleucograma (analiza partiala a sangelui)</u> (Leucocite: <u>7.5</u> 10 ⁹ /L, Eritrocite: <u>5.1</u> 10 ¹² /L, Hemoglobina: <u>153</u> g/l, Indice de culoare: <u>0.88</u> , Hematocritul: <u>48</u> %);
21/07/2020 11:09	<u>Irigoscopia: Doza: 1.1mGy Aparat:Baccara</u> <u>Masa baritata contrasteaza intens tot cadrul colic pina la cec.Se determina semne de colita spastica in regiunea sigmei.</u> <u>Radiografia c/v reg. cervicala: Doza:3.4 mGy Aparat:Baccara</u> <u>In toate corpurile vertebrelor cervicale se determina multiple focare osteolitice si osteosclerotice.</u> <u>Concluzie: Mts de tip mixt.</u>

Tratamente:

Tratament medicamentos

Acid ascorbic 500mg/5ml N5, Alcool etilic ElaDum 70% 1000ml, Alprazolam LPH® 0,5 mg comprimate 0,5 mg N10x3, Analgin-BP 500mg/ml 2ml N50, Bisacodil Grindeks comp. gastrorez. 5 mg N10x4, Captopril comprimate 50 mg N10x2, Cefazolin pulb./sol. inj./perf. 1 g N10, Clorura de calciu 500mg/5ml N5, Clorură de

sodiu sol. perf. 9 mg/ml 400 ml N1, Clorura de Sodiu-BP 9mg/ml 5ml N50, Diclofenac 75mg/3ml N10, Difenhidramin 10mg/ml N10, Drotaverin-Darnița sol. inj. 2 ml 20 mg/ml 2 ml N5, Fluconazol comprimate 50 mg N20, Glucoza 50mg/ml 500ml, L-Thyroxin 100 Berlin-Chemie comprimate 100 mcg N25x4, L-Tyroxin 50 Berlin-Chemie 50mcg N100, Metamizoli natr.+Pitofen.+Finpev.Br.500mg+2mg+0.02mg/mlN1sol.inj., Metoclopramid sol. inj. 5 mg/ml 2 ml N10, Mezym® forte comp. film. 3500 U + 4200 U + 250 U N20, Papaverin-Zdorovie sol. inj. 2% 2 ml N10, Platifilin-Darnița sol. inj. 2 mg/ml 1 ml N5x2, Povidon iod-ElaDum 100mg/ml 1000ml, Promedol-ZN sol. inj. 20 mg/ml 1 ml N5x20, Riboxin-Darnița sol. inj. 20 mg/ml 5 ml N5x2

Evolutia bolii: cu ameliorare

Particularitati: nu sunt

Starea pacientului la externare: satisfacatoare

Recomandații curative și de muncă

Лечебные и трудовые рекомендации

Recomandari pentru pacient:

1. Regim de lucru restrictionat 2-3 saptamini

2. Regim dietetic obisnuit bogat in Ca si Fe

3. Vizita la medicul de familie + med . Endocrinolog medic neurolog, **Recomandari pentru medicul de familie si medicul specialist:**

1. Continuarea tratamentului

Aplicatii cu Sol. Alcoolii 50 % 4 zile.

Scoterea suturilor de plaga la a 7 zi postoperatorii. Ulterior cu ungv. Levomicoli+ Lioton pina la cicatrizare.

2.Tab Dexamgini 1 tab x 2ori zii 10 zile Tab. Verospirini 1 tab 8:00 7 zile

3.Tab Tab .L- Tiroxini 125 mg cu 1/2 ora inainte de mancare dimineata 40 zile,

Tab. Ca D3 Nicomed x 3 ori 40 zile

Aplicatii pe reg. Cervicala a ungv Diclober

3.Control la IMSP IOM CCD la specialisti Oncoproctolog, Oncourolog cu darea analizei la PSA peste 2 saptamini, peste (50 zile) luna Cu Analizele la hormonii TSH, T3, T4+USG reg . glandei tiroide

Tumori ap si git

" 22 " iulie 20 20

Medic
Врач

semnătura – подпись


Număr de identificare
Идентификационный номер

Primăriei
s. Cojușna

Domnului Igor Crăciun



Proș să-mi acordați
un ajutor material în
legătură cu situația financiară
grea. Activez în calitate de
derictivă boare în primărie
de circa 15 ani am la
întreținere fiica. În ultima
perioadă starea sănătății
s-a agravat ca rezultat
al intervențiilor chirurgicale



REPUBLICA MOLDOVA


Numele
Prenumele
Numărul de ident
Buletinul de ident
Data emiterii fișei
Autoritatea emite
Semnătura
persoanei respons

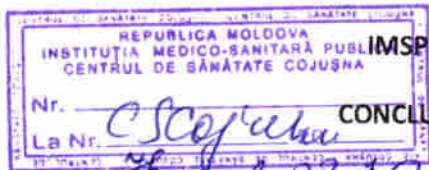
Mențiuni



Alegeri prezidențiale
30.10.2016

Alegeri prezidențiale
Turul II
13.11.2016







IMSP "CS Cojușna"

CONCLUZIE MEDICALĂ

Nr. 86 din 2.09.20





L.Ș.

Președintele CMC

Medicul de familie

