



**DECIZIE nr. 2.17/2
din 20.03.2019**

Cu privire la acordarea ajutorului
material din Fondul de rezervă

În conformitate cu art. 14 (2), literele n, y, al Legii Republicii Moldova nr. 436-XVI din 28.12.2006 privind administrația publică locală; Regulamentul Fondului de Rezervă al Primăriei Cojușna, aprobat prin decizia Consiliului sătesc Cojușna nr. 11.2 din 10.09.2008, în scopul acordării asistenței sociale populației, examinînd cererile locuitorilor s. Cojușna, precum și propunerile primarului, dlui Sergiu Jereghi, referitor la acordarea ajutoarelor materiale unice, în legătură cu diferite probleme familiale,

Consiliul sătesc DECIDE:

1. Se acordă ajutor material, din Fondul de rezervă (1070.9012.00291), în sumă de [REDACTED] [REDACTED] cet. [REDACTED], locuitoare a s. Cojușna, r-nul Strășeni, în legătură cu agravarea stării sănătății și necesitatea compensării cheltuielilor pentru tratamentul primit
 - art. 272600 (ajutoare bănești) – [REDACTED]
2. Controlul asupra executării prezentei decizii se pune în seama contabilului, Dna Mariana Prodan.

Președinte al ședinței consiliului

Secretar al consiliului



Irina Rogov

Svetlana Fulga

La secret
consilier
[Signature]

Primarul
sănuții Cojușna
dam. Zecegi sîrjîu
de la cetățarea


[Redacted]

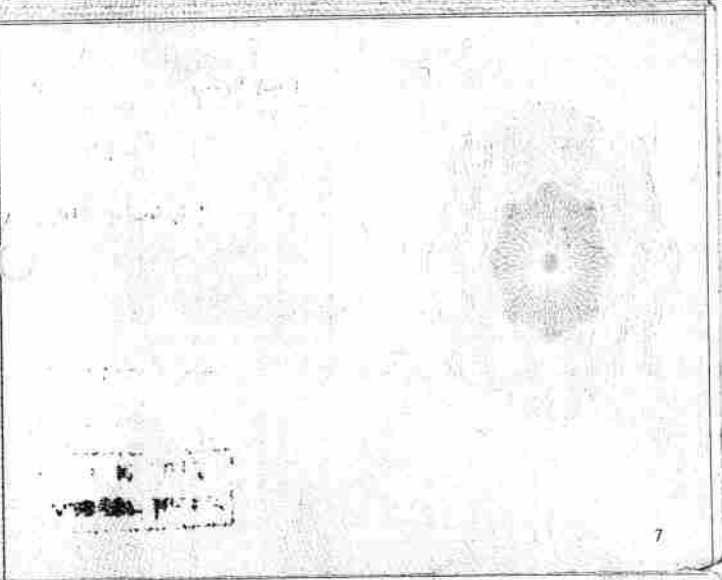
Cere

Proș sămi acordat, ajutor
material în legătura cu
starea sănătății

14-12

[Redacted]





7

Alegeri locale
14.06.2015

Alegeri locale
28.06.2015
Turul II

Emitentul fișei de însoțire

Data eliberării

28.07.2005

Oficiul

33

Semnătura autorității

8

REPUBLICA MOLDOVA



FIȘĂ
DE ÎNSOTIRE

Fără buletinul
de identitate
al cetățeanului
Republicii Moldova
nu este valabilă



Datele de identitate ale titularului

Numele



Prenumele

Data nașterii

Locul nașterii

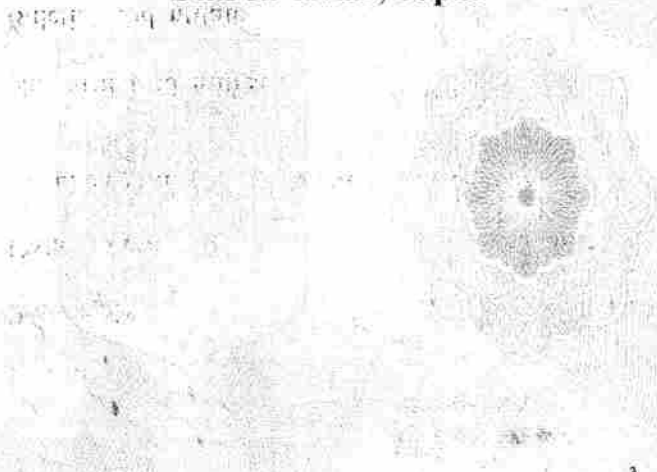
Numărul de identitate

Buletin de identitate



2

Starea civilă, copii



3

Alegeri
28.11.2010

Alegeri locale
05.06.2011

Alegeri
30.11.2014

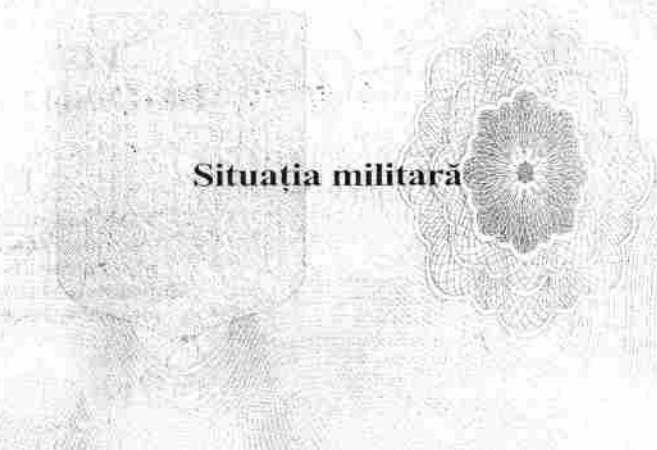Referendum
2010

Alegeri prezidențiale
30.10.2016

Alegeri prezidențiale
13.11.2016
Turul II

4

Situația militară



5

EXTRAS din Fișa medicală a bolnavului de staționa

a fost internat(a) în IMSP Institutul Oncologic de la 28/11/2018 până la 01/12/2018 și externat din secția Oncologie medicală I cu **diagnosticul**: Tumora malignă partea centrală a sanului (C501), Ca glanda mamară stg.T4N1M1 (oase) st.IV. Stare după tratament combinat (2014)+HT+TGT paliativă repetată. Avansare loco-regională, Mts multiple oase, canceromatoză pulmonară, pleurezie pe stg.+PCT+HT, gr.cl.IV

Diagnostic secundare: Tumora malignă secundară a osului și maduvei osoase (C795), Anemia în cursul tumorilor (C00-D48+) (D630*), Tumora malignă secundară a pleurei (C782), Tumora malignă secundară a pielii (C792)

Explorările clinice și paraclinice:

Alte proceduri noninvazive: - Administrare intravenoasă de agent farmacologic, agent antineoplazic,
Data efectuării 28/11/2018, Concluzie: null

Investigații de laborator clinic și bacteriologic:

Data	Investigații
29/11/2018 07:13	Hemoleucograma (analiză parțială a sângelui). (Leucocite: $8.0 \cdot 10^9/L$, Eritrocite: $3.5 \cdot 10^{12}/L$, Hemoglobina: 107 g/l , Indice de culoare: 0.92); Număratoarea trombocitelor: $334.0 \cdot 10^9/L$;

Examinarea primară a bolnavului în secție:

28/11/2018 09:20

M=67kg; H=1,67m; S=1,75m²

Menopauza 14ani

Acuze: dispnee și tusea seacă rară; dureri moderate în sistemul osos cu caracter migrator în descreștere; astenie la efort fizic moderat.

Istoria evoluției bolii în cauză: Evid. IOM din 2014. Diagnosticul confirmat citologic Nr.9927 Carcinom; scintigrafia sistemului osos: Mts oase. A administrat 4cure PCT+HT (CAF+Tamoxifen 20mg/zi) cu stabilizarea Mts osoase și RP=50% local. În continuare a administrat 4 cure PCT - AP+Tamoxifen+bisfosfonati cu efect pozitiv local și scintigrafic. În continuare administrează HT cu Tamoxifen 20mg/zi până în prezent și TGT paliativ loco-regional și la Mts osoase (4 cure). La prezentare în VIII/18 - clinic, paraclinic - avansare loco-regională, Mts multiple oase în avansare față de 2016 și canceromatoză pulmonară cu pleurezie pe stg. A administrat 4 cure de PCT+HT progr. AP+Anastrozol 1mg/zi+bisfosfonati cu ameliorare considerabilă subiectivă și clinică. Internată la tratament chimiohormonal în continuare.

Anamneza vieții și condițiilor de trai: neagravată

Anamneza alergologică: neagă

Factorii de risc: neagă

Bolile suportate: neagă

Rezultatele cercetărilor obiective: Sinul stg.deformat, cadranul superior-extern cu indurație multinodală, cu contur cert care s-a micșorat în dimensiuni (RP<50%). Areola,mamelon fibrozare indurativ, ultimul retractat parțial. Pielea areolei cu Mts i/cutane multiple până la 0.3cm. Axilar pe stg g/l marit, dur, multinodal, imobil, 2,0 cm în d., platisat cu s-mul platoului slab pozitiv; Scintigrafia sistemului osos 07/08/2018: Mts multiple în sistemul osos. Comparativ cu 2016 - avansare; CT torace 06/08/2018: limfangită canceromatoasă pulmonară, pleurezie pe stg.

Starea generală a bolnavului: relativ satisfacătoare, ECOG 1

Sistemul cardiovascular: Cor-tonurile clare, contractiile ritmice, FCC=80/min, TA=120/60mmHg, Ps ritmic, plenitudine satisfacătoare

Organele respiratorii: în plămâni respirație veziculară, raluri nu-s, FMR=18/min.

Aparatul digestiv: Limba saburată, abdomenul moale, indolor la palpare. Ficatul, splina nu se palpează.

Scaunul - constipatii

Organele sistemului uropoietic: Mictiunile libere, indolare. Diureza adecvată.

Starea neuropsihică: stabilă

Aparatul locomotor: Mts multiple oase

Diagnostic prezumtiv: Ca glanda mamara stg.T4N1M1 (oase) st.IV. Stare dupa tratament combinat (2014)+HT+TGT paliativa repetata. Avansare loco-regionala, Mts multiple oase, canceromatoza pulmonara, pleurezie pe stg.+PCT+HT, gr.cl.IV

CMC in comun cu sef sectie D.Bolun: Reesind din extinderea vasta a procesului: loco-regional si Mts-tic si efectul pozitiv la curele precedente pacienta va continua tratament cu citostatice dupa acelas program - cura 5: Epirubicini 80mg i/v 1zi; Paclitaxel 260mg i/v perf.1zi; Acidi ibandronici 6mg i/v perf. 2zi; Anastrozol 1mg/zilnic indelungat (s-a scris reteta Nr.805 pentru 25 tab pentru administrare in ambulator). Va incepe astazi pe fond de terapie de suport. Reesind din efectul pozitiv clinic inregistrat actualmente pacienta va continua tratamentul specific pina la 6 cure dupa acelas program cu obiectivizare prin CT torace si Scintigrafia sistemului osos in dinamica.

A suportat relativ bine.

Tratament medicamentos

Alcool etilic - 70% sol. cutan. 70% 1000 ml N1, Anastrozole comp. film. 1 mg N10x10, Clorură de sodiu sol. perf. 200 ml 0,9% 200 ml N1, Dexametazon-BP sol. inj. 4 mg/ml 2 ml N10, Dimedrol sol.inj.10mg/ml 1ml N10, Epirubicin pulb./sol. inj. 10 mg N1, Paclitaxel conc./sol. perf. 260 mg/43,34 ml 43,34 ml N1, Quamatel® liof.+solv./sol. inj. 20 mg N5 + 5 ml N5, Sorbifer® Durules® comp. film. 320 mg + 60 mg N50, Yunorm® sol. inj. 2 mg/ml 4 ml N5

Evolutia bolii: cu ameliorare

Particularitati: nu sunt

Starea pacientului la externare: satisfacatoare

Recomandari pentru pacient:

1. Regim de lucru limitat
2. Regim dietetic obisnuit
3. Vizita la medicul de familie, oncolog raional

Recomandari pentru medicul de familie si medicul specialist:

1. Continuarea tratamentului simptomatic cu analgezice, AINS, sorbifer 1t/zi indelungat, antiemetice (metoclopramid 10mg 1-2t x 3ori/zi pina la mincare) etc.dupa caz.
2. Investigatii: CT torace+contrast; scintigrafia sistemului opsos - programare pentru ianuarie 2019 pentru aprecierea eficacitatii tratamentului aplicat.
3. Internare programata sectia oncologie medicala Nr.1 pe 26/12/2018 cu analizele de singe (generala+tromb.; biochimica:ureea,creatinina,bilirubina,ALT,A [redacted] ul seric) recent efectuate si in limitele normei.

01.12.18

data, luna, anul

01.12.

data, luna, anul



[redacted] medicul de familie

[redacted] sef sectie

EXTRAS din Fișa medicală a bolnavului de staționar

Pacientul internat(a) în IMSP Institutul Oncologic de la 06/11/2018 până la 08/11/2018 și externat din secția Oncologie medicală I cu diagnosticul: Tumoră malignă partea centrală a sanului (C501), Ca gl. mamare stg. T4N1M1 (oase) St 4 Stare după tratament combinat (2014) Radiohormonoterapie paliativă. Avansare locoregională. Mts multiple în oase. Canceromatoză pulmonară. Pleurezie pe stg. Chimiohormonoterapie Gr cl 4
Diagnostice secundare: Tumoră malignă secundară a pielii (C792), Tumoră malignă secundară a osului și maduvei osoase (C795), Tumoră malignă secundară a pleurei (C782), Anemie în cursul tumorilor (C00-D48+) (D630*), Parestezia cutanată (R202)

Explorările clinice și paraclinice:

Alte proceduri noninvasive: - Administrare intravenoasă de agent farmacologic, agent antineoplazic, Data efectuării 06/11/2018, Concluzie: null

Investigații de laborator clinic și bacteriologic:

Examinarea primară a bolnavului în secție:

06/11/2018 08:30

M=67kg; H=1,67m; S=1,75m²

Menopauză 14 ani

Acuze: dispnee și tusea seacă rară; dureri moderate în sistemul osos cu caracter migrator în descreștere; astenie la efort fizic moderat.

Istoria evoluției bolii în cauză: Evid. IOM din 2014: Diagnosticul confirmat citologic Nr.9927 Carcinom; scintigrafia sistemului osos: Mts oase. A administrat 4 cure PCT+HT (CAF+Tamoxifen 20mg/zi) cu stabilizarea Mts osoase și RP=50% local. În continuare a administrat 4 cure PCT - AP+Tamoxifen+bisfosfonat cu efect pozitiv local și scintigrafic. În continuare administrează HT cu Tamoxifen 20mg/zi până în prezent și TGT paliat. loco-regional și la Mts osoase (4 cure). La prezentare în VIII/18 - clinic, paraclinic - avansare loco-regională, Mts multiple oase în avansare față de 2016 și canceromatoză pulmonară cu pleurezie pe stg. A administrat 3 cure de PCT+HT progr. AP+Anastrozol 1mg/zi+bisfosfonat cu ameliorare considerabilă subiectivă și clinică. Internată la tratament chimiohormonal în continuare.

Anamneza vieții și condițiilor de trai: neagravată

Anamneza alergologică: neagră

Factorii de risc: neagră

Bolile suportate: neagră

Rezultatele cercetărilor obiective: Sinul stg. deformat, cadrul superior-extern cu indurație multinodulară, cu contur cert care s-a micșorat în dimensiuni (RP<50%). Areola, mamelon fibrozare indurativ, ultimul retractat parțial. Pelea areolei cu Mts i/cutane multiple până la 0.3cm. Axilar pe stg g/l marit, dur, multinodal, imobil, 2,4 cm în D, plată cu s-mul platoului slab pozitiv; Scintigrafia sistemului osos 07/08/2018: Mts multiple în sistemul osos. Comparativ cu 2016 - avansare; CT torace 06/08/2018: limfangită canceromatoasă pulmonară, pleurezie pe stg. Ca glanda mamară stg. cu g/l axilari pe stg. hiperplaziate. Mts multiple oase.

Starea generală a bolnavului: satisfăcătoare, ECOG 0

Sistemul cardiovascular: Cor-tonurile clare, contractiile ritmice, FCC=80/min, TA=120/60mmHg, Ps ritmic, plenitudine satisfăcătoare

Organele respiratorii: în plămâni respirație veziculară, raluri nu-s, FMR=18/min.

Aparatul digestiv: Limba umedă, săburată, abdomenul moale, indolor la palpare. Ficatul, splina nu se palpează. Scaunul - constipatii

Organele sistemului uropoietic: Mictiunile libere, indolore. Diureza adecvată.

Starea neuropsihică: stabilă

Aparatul locomotor: Mts multiple oase

Diagnostic prezumtiv: Ca glanda mamară stg. T4N1M1 (oase) st. IV. Stare după tratament combinat (2014). Radiohormonoterapie paliativă. Avansare loco-regională, Mts multiple oase, canceromatoză pulmonară, pleurezie pe stg. Chimiohormonoterapie, gr. cl. IV

CMC în comun cu sef secție D. Bolun: Reesind din extinderea vastă a procesului: loco-regional și Mts-tic și efectul pozitiv la curele precedente pacienta va continua tratamentul cu citostatice după același program - (ciclu 4): Doxorubicin 80mg i/v 1zi; Paclitaxel 260mg i/v perf. 1zi; Acidi zolendronici 4mg i/v perf. 2zi; Anastrozol 1mg/zilnic îndelungat. Va începe astăzi pe fond de terapie de suport. Reesind din efectul pozitiv clinic înregistrat actualmente pacienta va continua tratamentul specific până la 6 cure după același program cu obiectivizare prin CT torace și Scintigrafia sistemului osos în dinamică.

Tratamente:

Tratament medicamentos

Alcool etilic - 70% sol. cutan. 70% 1000 ml N1, Anastrozole comp. film. 1 mg N10x10, Dexametazon-BP sol. inj. 4 mg/ml 2 ml N10, Dimedrol sol. inj. 10mg/ml 1ml N10, Epirubicin pulb./sol. inj. 10 mg N1, Famotidin-BP comprimate 40 mg N20, Ondansetron comp. film. 8 mg N10, Paclitaxel conc./sol. perf. 260 mg/43,34 ml 43,34 ml N1, Yunorm® sol. inj. 2 mg/ml 4 ml N5

Evoluția bolii: cu ameliorare

Particularități: nu sunt

Starea pacientului la externare: satisfăcătoare

Recomandări pentru pacient:

1. Regim de lucru limitat
2. Regim dietetic obișnuit
3. Vizita la medicul de familie la agravare acută a stării.

Recomandări pentru medicul de familie și medicul specialist:

1. Continuarea tratamentului
2. Internare programată în oncologie medicală cu: ANALIZA GENERALĂ A SANGULUI, ASAT, UREA, CREATININĂ, AMILAZA SINGELUI.

08.11.18

data, luna, anul

08.11.18

data, luna, anul



